Arch Health Invest (2025)14(8):2331-2335
http://doi.org/10.21270/archi.v14i8.6555
© 2025 - ISSN 2317-3009
Caso Clínico

Fratura Cominutiva do Complexo Zigomático-Maxilar-Orbitário por Trauma de Alto Impacto: Relato de Caso

High-Impact Comminuted Fracture of the Zygomatico-Maxillary-Orbital Complex: A Case Report
Fractura conminuta del complejo cigomático-maxilar-orbitario por trauma de alto impacto: Reporte de Caso

Maria Eduarda de Freitas Santana **OLIVEIRA**
Doutoranda, Programa de Pós-Graduação em Odontologia, Universidade Estadual Paulista (UNESP), Faculdade de Odontologia, 16015-050 Araçatuba – SP, Brasil
https://orcid.org/0000-0002-4074-4288
Jozeias Fernandes de **SOUSA**
Mestrando, Programa de Pós-Graduação em Odontologia, Universidade Estadual Paulista (UNESP), Faculdade de Odontologia, 16015-050 Araçatuba – SP, Brasil
Juliana de Aguiar Silveira **MEIRA**
MSc, Programa de Pós-Graduação em Odontologia, Universidade Estadual Paulista (UNESP), Faculdade de Odontologia, 16015-050 Araçatuba – SP, Brasil
Idelmo Rangel **GARCIA JUNIOR**
Professor Associado, Departamento de Diagnóstico e Cirurgia, Universidade Estadual Paulista (UNESP), Faculdade de Odontologia, 16015-050 Araçatuba – SP, Brasil
https://orcid.org/0009-0006-3690-8936
Francisley Ávila **SOUZA**
Professor Associado, Departamento de Diagnóstico e Cirurgia, Universidade Estadual Paulista (UNESP), Faculdade de Odontologia, 16015-050 Araçatuba – SP, Brasil
https://orcid.org/0000-0002-1427-071X

Resumo
As fraturas faciais estão frequentemente associadas a acidentes motociclísticos, devido a exposição do rosto durante uma colisão de alta energia. Dentre essas fraturas, destaca-se as do complexo zigomático-maxilar-orbitário (CZMO) que são particularmente preocupantes devido à sua relevância anatômica e funcional. O objetivo deste trabalho é relatar um caso clínico de uma paciente vítima de acidente motociclístico que resultou em trauma facial. Paciente do sexo feminino, 22 anos, sem comorbidades, deu entrada no serviço de Cirurgia e Traumatologia Bucomaxilofacial da Santa Casa de Misericórdia de Araçatuba com histórico de acidente motociclístico ocorrido há dois dias. Durante avaliação, observou-se equimose periorbitária à direita e laceração na região zigomática direita, previamente suturada no hospital de origem. Apresentava vias aéreas pérvias, com motricidade ocular e acuidade visual preservadas. Ao exame intra-oral, foi observado que a paciente apresentava dentição completa, ausência de alterações oclusais, porém foi identificado um degrau na região zigomática direita. No exame tomográfico, foi constatado uma fratura cominuta em CZMO direito. A mesma foi então diagnosticada com fratura CZMO e foi submetida a uma cirurgia para redução e fixação dessas fraturas sob anestesia geral. O acesso as fraturas se deram pela laceração prévia em região zigomática direita associado a um acesso supraciliar em mesmo lado. A fixação foi conduzida com o uso de placas e parafusos do sistema 1.5 bem como malha de titânio para reconstrução do assoalho orbitário. Na tomografia pós-operatória foi confirmado o material de osteossíntese em posição, enquanto o exame físico mostrou resultados funcionais e estéticos satisfatório. Esta recebeu alta após 48 horas de pós-operatório com orientações e prescrição à domicílio. No primeiro retorno ambulatorial, após 17 dias da cirurgia a mesma apresentava preservação da motricidade e acuidade visual, bem como manutenção estética, com redução do edema e equimose. Conclui-se que o tratamento de traumas faciais, especialmente aqueles causados por acidentes motociclísticos, requer a aplicação de técnicas avançadas, como o uso de placas e malhas de titânio. Esses recursos permitem restaurar a anatomia, a funcionalidade e a estética facial, proporcionando ao paciente uma recuperação eficiente e melhor qualidade de vida.
Descritores: Traumatismos Faciais; Zigoma; Maxila; Órbita; Acidentes de Trânsito.

Abstract
Facial fractures are frequently associated with motorcycle accidents due to the exposure of the face during high-energy collisions. Among these fractures, those involving the zygomaticomaxillary-orbital complex (ZMC) are particularly concerning due to their anatomical and functional relevance. This study aims to report a clinical case of a patient who suffered facial trauma following a motorcycle accident.A 22-year-old female patient with no comorbidities was admitted to the Oral and Maxillofacial Surgery and Traumatology service at Santa Casa de Misericórdia de Araçatuba with a history of a motorcycle accident that had occurred two days prior. Upon evaluation, periorbital ecchymosis on the right side and a laceration in the right zygomatic region, previously sutured at the referring hospital, were observed. The patient had patent airways, preserved ocular motility, and visual acuity. Intraoral examination revealed a complete dentition with no occlusal changes; however, a step deformity was identified in the right zygomatic region. Computed tomography confirmed a comminuted fracture of the right ZMC.The patient was diagnosed with a ZMC fracture and underwent surgery for fracture reduction and fixation under general anesthesia. Access was achieved through the pre-existing laceration in the right zygomatic region, combined with a supraciliary incision on the same side. Fixation was performed using 1.5 mm system plates and screws, along with a titanium mesh for orbital floor reconstruction. Postoperative tomography confirmed the proper positioning of the osteosynthesis material, and physical examination demonstrated satisfactory functional and aesthetic outcomes.The patient was discharged 48 hours after surgery with home care instructions and prescriptions. At the first outpatient follow-up, 17 days postoperatively, the patient exhibited preserved ocular motility and visual acuity, as well as maintained facial aesthetics, with reduced edema and ecchymosis. In conclusion, the treatment of facial trauma, particularly those resulting from motorcycle accidents, requires the application of advanced techniques such as the use of plates and titanium meshes. These resources allow for the restoration of facial anatomy, function, and aesthetics, ensuring efficient recovery and improved quality of life for the patient.
Descriptors: Facial Injuries; Zygoma; Maxilla; Orbit; Accidents, Traffic.

Resumen
Las fracturas faciales se asocian frecuentemente con accidentes de motocicleta debido a la exposición facial durante una colisión de alta energía. Entre estas fracturas, las del complejo cigomático-maxilar-orbitario (ZMOC) se destacan como particularmente preocupantes debido a su relevancia anatómica y funcional. El objetivo de este trabajo es reportar un caso clínico de un paciente que fue víctima de un accidente de motocicleta que resultó en un traumatismo facial. Una paciente femenina de 22 años, sin comorbilidades, fue ingresada al servicio de Cirugía Oral y Maxilofacial y Traumatología de la Santa Casa de Misericórdia de Araçatuba con antecedentes de un accidente de motocicleta ocurrido dos días antes. Durante la evaluación, se observó equimosis periorbitaria derecha y una laceración en la región cigomática derecha, previamente suturada en el hospital de origen. Presentó vías aéreas permeables, con motilidad ocular y agudeza visual conservadas. El examen intraoral reveló una dentición completa y ausencia de alteraciones oclusales; Sin embargo, se identificó un escalón en la región cigomática derecha. La tomografía computarizada (TC) reveló una fractura conminuta en la CZMO derecha (mácula corono-caudal). El paciente fue diagnosticado con una fractura de CZMO y se sometió a cirugía bajo anestesia general para reducción y fijación. El acceso a las fracturas se logró a través de una laceración previa en la región cigomática derecha, combinada con un acceso supraorbitario en el mismo lado. La fijación se realizó utilizando placas y tornillos del sistema 1.5, así como una malla de titanio para la reconstrucción del suelo orbitario. La TC postoperatoria confirmó que el material de osteosíntesis estaba en posición, mientras que el examen físico mostró resultados funcionales y estéticos satisfactorios. El paciente fue dado de alta 48 horas después de la operación con instrucciones y una prescripción de cuidados domiciliarios. En el primer seguimiento ambulatorio, 17 días después de la cirugía, el paciente presentó función motora y agudeza visual conservadas, así como mantenimiento estético, con una reducción del edema y la equimosis. Se concluye que el tratamiento del trauma facial, especialmente el causado por accidentes de motocicleta, requiere la aplicación de técnicas avanzadas, como el uso de placas y mallas de titanio. Estos recursos permiten restaurar la anatomía, la funcionalidad y la estética facial, proporcionando al paciente una recuperación eficiente y una mejor calidad de vida.
Descriptores: Traumatismos Faciales; Cigoma; Maxilar; Órbita; Accidentes de Tránsito.

 © 2025 - ISSN 2317-3009

INTRODUÇÃO

O trauma facial é uma das principais consequências de acidentes motociclísticos, especialmente devido à exposição do rosto durante colisões de alta energia. Mesmo com o uso de capacetes, a intensidade do impacto pode resultar em lesões graves, incluindo contusões e lacerações em tecidos moles, além de fraturas ósseas[1,2]. Dentre as estruturas faciais mais afetadas estão os ossos do complexo zigomático-maxilar-orbitário (CZMO), que desempenha um papel essencial tanto na estética facial quanto na sustentação do globo ocular e de suas estruturas anexas[3]. O manejo dessas lesões exige uma abordagem especializada para minimizar deformidades permanentes e restaurar funções comprometidas[4].

As fraturas do CZMO são particularmente preocupantes devido à sua importância anatômica e funcional. Esse complexo ósseo compõe o contorno facial, influencia diretamente o posicionamento e alinhamento ocular e serve como suporte para estruturas relacionadas à mastigação[5]. Quando comprometido, pode resultar em alterações significativas, como assimetria facial, limitação de abertura bucal (trismo) e distúrbios visuais, incluindo diplopia, distopia e enoftalmia. O diagnóstico preciso dessas fraturas é fundamental e envolve uma avaliação clínica detalhada associada a exames de imagem, especialmente a tomografia computadorizada (TC) da face, que permite determinar a extensão do dano e orientar o planejamento cirúrgico de forma eficaz[6].

Na abordagem cirúrgica dessas fraturas, o uso de placas de reconstrução e malhas de titânio (MT) desempenha um papel crucial. Essas estruturas, altamente biocompatíveis e moldáveis, são empregadas para estabilizar os fragmentos ósseos e restaurar a anatomia facial. As placas de titânio são posicionadas em pontos estratégicos, proporcionando resistência mecânica e prevenindo deslocamentos futuros, o que favorece uma recuperação mais eficiente[7]. Além disso, sua aplicação confere ao cirurgião maior precisão durante o procedimento, contribuindo para a redução de complicações a longo prazo e melhorando os resultados funcionais e estéticos.

Nos casos em que o trauma envolve o assoalho orbital, a reconstrução apresenta desafios ainda maiores. A ruptura dessa estrutura pode causar deslocamento da gordura orbitária e aprisionamento dos músculos extraoculares, resultando em alterações funcionais e estéticas significativas. Para tratar essas lesões, as malhas de titânio (MT) são amplamente empregadas na reconstrução do assoalho orbital, permitindo a restauração da base da cavidade ocular e o reposicionamento adequado da gordura orbitária.

Esse procedimento é essencial para recuperar a simetria facial, restabelecer a função visual e, consequentemente, melhorar a qualidade de vida do paciente após o trauma[8].

Diante da complexidade do manejo dos traumas faciais, especialmente aqueles decorrentes de acidentes motociclísticos, requer a integração de um diagnóstico preciso, técnicas cirúrgicas avançadas e materiais de alta tecnologia, como placas e malhas de titânio. Essas abordagens permitem não apenas restaurar a função e a estética da face, mas também proporcionar aos pacientes a possibilidade de retomar suas atividades diárias com confiança e sem sequelas visíveis. Com base nesse contexto, o presente trabalho tem como objetivo relatar o caso clínico de uma paciente atendida no pronto-socorro da Santa Casa de Misericórdia de Araçatuba, vítima de acidente motociclístico.

RELATO DE CASO

Paciente atendida no pronto-socorro da Santa Casa de Misericórdia de Araçatuba, com histórico de acidente motociclístico ocorrido há dois dias. Durante a avaliação clínica, observou-se equimose periorbitária à direita e laceração na região zigomática direita, previamente suturada. As vias aéreas estavam pérvias, com motricidade ocular e acuidade visual preservadas. No exame intrabucal, verificou-se dentição completa e ausência de alterações oclusais. No entanto, foi identificado um degrau ósseo na região zigomática direita, sugestivo de fratura.

Figura 1: Avaliação Clínica Pré-Operatória: Presença de equimose periorbitária e laceração em região zigomática a direita (Fonte: Acervo dos Autores)

Após a avaliação clínica, foi solicitada uma TC da face da paciente, que revelou uma fratura cominuta em CZMO direito.

A paciente foi submetida a cirurgia para osteossíntese das fraturas sob anestesia geral. O acesso às fraturas foi realizado através da laceração pré-existente em associação com acesso

 © 2025 - ISSN 2317-3009

supraciliar direito. A redução óssea foi conduzida com o uso de alavancas manuais para reposicionar os fragmentos ósseos de forma precisa. A fixação das estruturas reposicionadas foi realizada utilizando placas e parafusos do sistema 1,5 mm, garantindo estabilidade e alinhamento adequado.

A fratura no assoalho orbital resultou na herniação do conteúdo orbitário para o seio maxilar direito, o qual foi cuidadosamente reposicionado na órbita. Para assegurar a manutenção do conteúdo orbitário na posição anatômica correta, uma malha de titânio foi empregada e fixada com parafusos, assegurando a restauração da integridade funcional e estética da região.

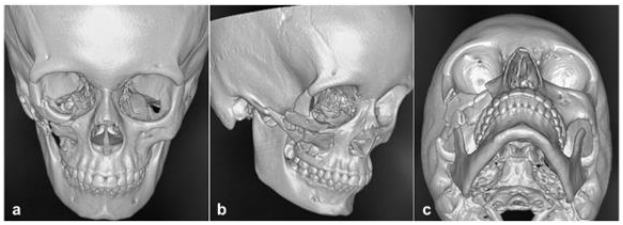

Figura 2: TC Pré-Operatória: a-c) Reconstrução 3D evidenciando as fraturas na região do complexo órbito-zigomático-maxilar do lado direito (Fonte: Acervo dos Autores).

Figura 3: Trans-Operatório: a) Reposicionamento e fixação dos fragmentos ósseos na região órbito-zigomático-maxilar; b) Redução e fixação da fratura na região da sutura fronto-zigomática (Fonte: Acervo dos Autores).

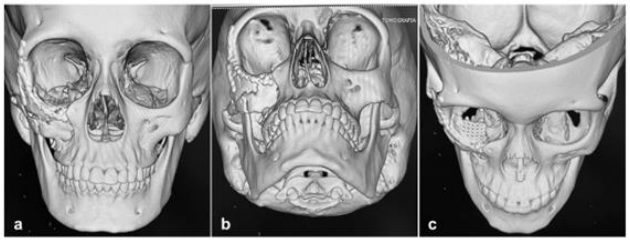

Figura 4: TC Pós-Operatória: a) Reconstrução 3D evidenciando a fixação das fraturas na região do complexo órbito-zigomático-maxilar numa visão frontal; b) Reconstrução 3D evidenciando a fixação das fraturas na região do complexo órbito-zigomático-maxilar numa visão caudo-cranial; c) Reconstrução 3D evidenciando a fixação das fraturas na região do complexo órbito-zigomático-maxilar numa visão crânio-caudal evidenciando o correto posicionamento da malha de titânio reestabelendo o contorno orbital (Fonte: Acervo dos Autores).

A paciente recebeu alta 48 horas após o procedimento cirúrgico, com orientações detalhadas sobre os cuidados pós-operatórios, fornecidas verbalmente e por escrito. A prescrição medicamentosa incluiu analgésico, antibiótico, anti-inflamatório e antisséptico bucal. Foi observada evolução clínica satisfatória e a paciente permanece em acompanhamento ambulatorial.

Figura 5: Avaliação Clínica Pós-Operatória: equimose periorbitária, edema compatível com o procedimento cirúrgico e laceração suturada na região zigomática direita. a) 1 dia pós-operatório, vista frontal; b) 1 dia pós-operatório vista lateral direita; c) 17 dias pós-operatório, vista frontal; d) 17 dias pós-operatório, vista lateral direita; e) 3 meses pós-operatório, vista frontal; f) 3 meses pós-operatório, vista lateral direita (Fonte: Acervo dos Autores).

DISCUSSÃO

As fraturas CZMO são comuns em vítimas de acidentes, especialmente em casos de trauma facial causado por acidentes motociclísticos, representando uma parcela significativa das lesões faciais atendidas em serviços de urgência. De acordo com Senthilkumar et al.[9], essas fraturas são prevalentes em ambientes de emergência e requerem um tratamento eficaz para minimizar as consequências funcionais e estéticas. O tratamento usual dessas fraturas envolve a redução e fixação dos fragmentos ósseos utilizando placas e parafusos, sendo que as técnicas de acesso e os materiais utilizados continuam sendo assuntos de debate na literatura.

Uma abordagem vantajosa é a utilização da laceração prévia como acesso cirúrgico, especialmente em casos em que as fraturas faciais estão associadas a lacerações existentes. Segundo Cornelius et al.[10], essa técnica oferece benefícios, como a redução do tempo cirúrgico e a minimização do trauma nos tecidos adjacentes. A laceração inicial pode ser estendida, respeitando as

 © 2025 - ISSN 2317-3009

linhas de tensão da pele, o que reduz as complicações estéticas e melhora a recuperação. Além disso, outra abordagem comum no tratamento de fraturas orbitárias é a via transconjuntival, que permite o tratamento das fraturas sem a necessidade de incisões externas, resultando em cicatrizes menos visíveis. Browne[11] observa que essa técnica tem ganhado popularidade por suas vantagens estéticas, embora, em alguns casos, possa levar a complicações, como a malposição das pálpebras[1].

Em relação aos materiais de fixação, as placas e parafusos de titânio são amplamente usados, devido à sua biocompatibilidade, resistência e capacidade de moldagem. Segundo Silva et al.[13], o titânio é eficaz no tratamento de fraturas complexas e no restabelecimento da anatomia da face, especialmente em fraturas do assoalho orbital. No entanto, o uso de malhas de titânio em fraturas do assoalho orbital, especialmente nas "blow-out fractures", apresenta desafios. Oliveira et al.[14] apontam que, embora o titânio seja eficaz, há riscos associados à migração do material e à compressão de estruturas sensíveis, como o nervo óptico.

Alternativas como o PEEK (Polietereterceton) e o Medpor têm sido exploradas como opções para a reconstrução do assoalho orbital. Fernandes et al. (2021) destacam que esses materiais oferecem benefícios, como boa integração óssea e menor risco de complicações a longo prazo. O Medpor, por exemplo, tem mostrado boa integração óssea, mas sua flexibilidade pode não ser ideal para fraturas com grande perda de substância óssea. Já o PEEK e o PMMA (Polimetilmetacrilato) oferecem estabilidade, mas apresentam limitações quanto à absorção biológica e à possibilidade de fraturas.

No pós-operatório, complicações como infecções, distopia vertical, enoftalmia, trismo e parestesia são comuns. A infecção é um risco inerente a qualquer cirurgia, e o uso de antibióticos profiláticos é amplamente recomendado. A utilização de malhas de titânio para reconstrução do assoalho orbital tem se mostrado eficaz, como aponta Souza et al.[15]. As malhas de titânio são biocompatíveis, moldáveis e oferecem uma boa osseointegração, o que reduz significativamente o risco de enoftalmia quando a fixação é adequada. Além disso, o titânio tem sido comprovado por diversos estudos como uma excelente opção para restaurar a função e a estética da região orbitária, minimizando complicações como diplopia e enoftalmia[7].

Em suma, o tratamento das fraturas do CZMO exige uma abordagem cuidadosa e individualizada, que envolve a escolha da técnica de acesso, o material de fixação e a monitorização pós-operatória. As novas tecnologias e técnicas, como a utilização de laceração prévia e malhas de titânio, têm demonstrado eficácia em reduzir complicações e promover uma recuperação funcional e estética satisfatória.

CONCLUSÃO

Conclui-se que o tratamento de traumas faciais decorrentes de acidentes motociclísticos exige uma abordagem multidisciplinar e o emprego correto de técnicas para garantir a reabilitação funcional e estética do paciente. O uso de placas e malhas de titânio tem se mostrado fundamental na estabilização das fraturas, permitindo a restauração da anatomia facial com precisão e segurança. Além de proporcionar uma recuperação mais eficiente, essas estratégias reduzem o risco de complicações e melhoram a qualidade de vida do paciente, possibilitando seu retorno às atividades diárias com mínima interferência funcional ou estética.

REFERÊNCIAS

1. Cavalcante DKF, Veloso SRM, Durão MA, Melo VC, Monteiro GQM, Porto GG. Do Helmet Use and Type Influence Facial Trauma Occurrence and Severity in Motorcyclists? A Systematic Review and Meta-analysis. J Oral Maxillofac Surg. 2021;79(7):1492-1506.
2. Cini MA, Prado BG, Hinnig Pde F, Fukushima WY, Adami F. Influence of type of helmet on facial trauma in motorcycle accidents. Br J Oral Maxillofac Surg. 2014;52(9):789-92.
3. Kostakis G, Stathopoulos P, Dais P, Gkinis G, Igoumenakis D, Mezitis M, Rallis G. An epidemiologic analysis of 1,142 maxillofacial fractures and concomitant injuries. Oral Surg Oral Med Oral Pathol Oral Radiol. 2012;114(5 Suppl):S69-73.
4. Buller J, Bömelburg C, Kruse T, Zirk M. Does maxillary sinus size affect the risk for zygomatic complex fractures? Clin Anat. 2023;36(4):564-569.
5. Zingg M, Laedrach K, Chen J, Chowdhury K, Vuillemin T, Sutter F, Raveh J. Classification and treatment of zygomatic fractures: a review of 1,025 cases. J Oral Maxillofac Surg. 1992;50(8):778-90.
6. He D, Li Z, Shi W, Sun Y, Zhu H, Lin M, Shen G, Fan X. Orbitozygomatic fractures with enophthalmos: analysis of 64 cases treated late. J Oral Maxillofac Surg. 2012;70(3):562-76.
7. Silveira GR, Zardo M, Gonçalves RCG, Takahashi A. Uso de malha de titânio no tratamento de fraturas de assoalho de órbita: relato de caso. Innov Implant J Biomater Esthet. 2010;5(3):60-3.
8. Yamsani B, Gaddipati R, Vura N, Ramisetti S, Yamsani R. Zygomaticomaxillary Complex Fractures: A Review of 101 Cases. J Maxillofac Oral Surg. 2016;15(4):417-424.
9. Senthilkumar R, Prakash S, Anandan H. Analysis of Outcome of Zygomatic Fracture Management. Int J Sci Stud. 2017;5(5):216-219.
10. Cornelius CP, Mayer P, Ehrenfeld M, Metzger MC. The orbits--anatomical features in view of

© 2025 - ISSN 2317-3009

innovative surgical methods. Facial Plast Surg. 2014;30(5):487-508.
11. Brown MS, Ky W, Lisman RD. Concomitant ocular injuries with orbital fractures. J Craniomaxillofac Trauma. 1999;5(3):41-6; discussion 47-8.
12. Kim J, Kim S, Chung S, Chung YK. Zygomatic arch fracture: a new classification and treatment algorithm with epidemiologic analysis. J Craniofac Surg. 2014;25(4):1389-92.
13. Silva BCL, Souto-Souza D, de Souza GM, Magesty RA, de Cassia Ávila B, Galvão EL, Falci SGM. Comparison between resorbable plates vs. titanium plates for treatment of zygomatic fractures: a systematic review with meta-analysis. Oral Maxillofac Surg. 2021;25(3):289-301.
14. Oliveira RB, Silveira RL, Machado RA, Nascimento MMM. Utilização de diferentes materiais de reconstrução em fraturas do assoalho de órbita: relato de seis casos. Rev Cir Traumatol Buco-Maxilo-Fac. 2005;5(3):43-50.
15. Souza BB, Landim FS, Cunha Filho GS, Santos JC, Medeiros Junior MD. Titanium screen use on the wall for reconstruction in orbital type blow out fracture: Case report. Rev Cir Traumatol Buco-Maxilo-Fac. 2018;18(1):19-23.

CONFLITO DE INTERESSES

Os autores declaram não haver conflitos de interesse

AUTOR PARA CORRESPONDÊNCIA

Francisley Ávila Souza
Departamento de Diagnóstico e Cirurgia
Faculdade de Odontologia de Araçatuba,
Universidade Estadual Paulista (UNESP),
Rua José Bonifácio, 1193–Vila Mendonça
16015-050 Araçatuba –SP, Brasil
E-mail: francisley.avila@unesp.br

Submetido em 27/08/2025
Aceito em 31/08/2025